
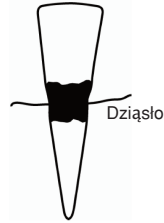
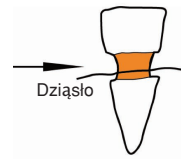
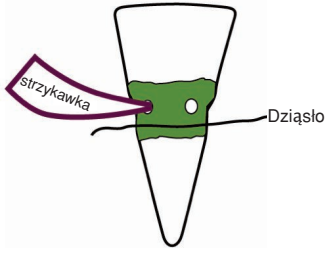


Leczenie geriatryczne oraz leczenie pacjentów wymagających specjalnej opieki



Celem leczenia pacjentów geriatrycznych i wymagających specjalnego postępowania jest:

- **zaoszczędzenie** im niepotrzebnych zabiegów, które są męczące z punktu widzenia chorego. pacjenta w podeszłym wieku, czy też procedur, które mogą zakończyć się niepowodzeniem - co wprowadza złą atmosferę pomiędzy lekarza, a pacjenta (jest powodem jego frustracji)
- **zabezpieczenie** zęba przed próchnicą w taki sposób, aby ząb nie wymagał interwencji lekarskiej do końca życia pacjenta.

<p>PROCEDURA</p>  <p>Policzkowo Na stycznej Językowo</p> <p>Krok 1 Usunąć zniszczoną zębinę aż do uzyskania twardej tkanki (jeśli to możliwe). Nałożyć ciasno pasującą formówkę. Z uwagi na stopień zniszczenia zęba nie oczekuje się uzyskania idealnej preparacji.</p> 	<p>Krok 2 Na opracowany obszar nanosi się 5 osobnych warstw mieszaniny o konsystencji linera przygotowanej w następujący sposób:</p> <ul style="list-style-type: none">> 4-8 kropli lakieru uszczelniającego COPALITE® oraz> ¼ miarki proszku cementu Doc's Best™. 
<p>Krok 3 W zależności od wielkości obszaru zniszczonego przez próchnicę możemy korzystać z kilku metod aplikacji cementu Doc's Best™. Formówka z tworzywa sztucznego czy metalowa może być utrzymywana w odpowiedniej pozycji palcami lub za pomocą uchwytu do formówek. Najgorszy scenariusz występuje wtedy kiedy mamy do czynienia z próchnicą poddziąsłową na całym obwodzie zęba (360 stopni) z towarzyszącym krwawieniem okolicznych tkanek. Wówczas w pasku formówki wykonujemy wiertłem dwa otwory napowierzchni wargowej – jeden medialnie, drugi dystalnie. Cement Doc's Best™ rozrobiony do średnio gęstej konsystencji (tak aby zachowywał płynność) wstrzykujemy (można użyć np. <i>Hawe Composit Gun</i> lub <i>Centrix Tube & Plug</i>) do jednego z otworów w pasku formówki do momentu, gdy jego nadmiar wypłynie przez drugi otwór. Następnie pierwszy otwór, przez który aplikowany był cement należy ucisnąć palcem i rozpocząć aplikację materiału do drugiego otworu by wypełnić wszystkie wolne przestrzenie między ścianą ubytku a matrycą. Po wykonaniu tego zabiegu należy pozostawić cement na pięć minut celem pełnego utwardzenia – uprzednio izolując odpowiednio obszar.</p> <p>Do nadania odpowiedniego kształtu posłużą wiertła diamentowe oraz gładziki. Inną metodą deponowania cementu jest użycie nakładacza do amalgamatu. Należy zanurzyć nakładacz w cemencie (w proszku), następnie nabrać cement narzędziem i zdeponować w ubytku – upychać tak jak amalgamat.</p> 	

W ten oto sposób ubytek, który wcześniej absorbował dużo czasu i ciężkiej pracy może zostać wyleczony w prosty sposób dla dobra pacjenta. Zabiegi dentystyczne z użyciem cementów o wysokich właściwościach antibakteryjnych dają pacjentom geriatrycznym oraz wymagającym specjalnej opieki gwarancję skutecznego wyleczenia (odbudowa pozostanie na długie lata wolna od wtórnej próchnicy).